

TORTİKOLLİS

**İSTANBUL ÜNİVERSİTESİ İSTANBUL TIP FAKÜLTESİ
FİZİKSEL TIP VE REHABİLİTASYON ANABİLİM DALI
PEDIATRİK REHABİLİTASYON BİRİMİ**

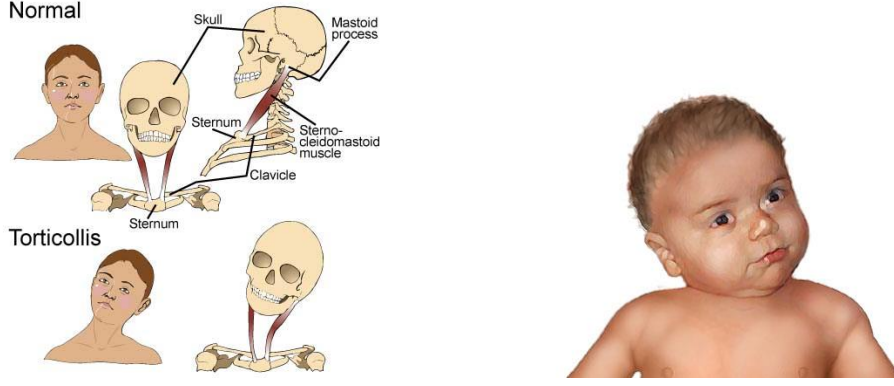
**Birim Sorumlusu
Prof. Dr. Resa AYDIN**

2014

TORTİKOLLİS

Tortikollis nedir?

Eğri boyun; boyunun öne ve yana doğru hareketini yaptıran Sternokleidomastoid (SKM) kasının hafif kasılı durmasıyla oluşan klasik baş pozisyonudur. Latince “bükülmüş boyun” anlamına gelir. Tutulan taraftaki SKM kası kısaldığı için, boyun tutulan tarafa doğru yatık, yüz ve çene ise karşı tarafa doğru dönüktür.



Tortikollisin nedeni nedir?

Doğumsal olarak meydana gelen müsküler(kasa bağlı) tortikollisin 3 temel nedeni olabilir:

1. SKM kasının selim(iyi huylu) tümörü-fibromatosis koli-SKM içinde sert, hareketli kitle ele gelir.
2. SKM kasında sertlik vardır, ama tümör ele gelmez.
3. Postüre(duruş) bağlı tortikollis, kasta kitle veya tümör yoktur.

Müsküler tortikollis dışında birçok nörolojik hastalıkta, görme, işitme bozukluklarında ve iç organ hastalıklarında tortikollis görülebilir.

Tortikollis nasıl meydana gelir?

Olası mekanizmalar:

- 1-Başın uterus içinde anormal pozisyonda kalması
- 2- Bebeğin uterus içinde her hangi bir travmaya maruz kalması
- 3- SKM kasının kan dolaşımının bozulması
- 4- Doğum sırasında ve özellikle makat doğumlarında kas liflerinin yırtılması
- 5-Servikal vertebraların primer doğumsal defekti

Doğumsal müsküler tortikollisin kesin nedeni halen tartışmalı bir konudur. En çok kabul gören teori anne karnında sıkışma veya damarsal fenomendir. Tortikollis olgularının %30-60'ında zor doğum öyküsü vardır. Tortikollisin ilk doğumda rahmin daha dar olması nedeni ile rahim içinde sıkışmaya ve daha güç ve travmatik doğuma neden olabilecek duruş anomalilerine bağlı olduğu görüşünü destekleyen çok sayıda çalışma vardır. Bu teoriye göre, doğumda boyun damarlarının sıkışması ve buna bağlı kompartman sendromu (kasların kas örtüleri arasında sıkışmasına bağlı kas nekrozu) tablosu gelişmektedir.

Görülme sıklığı nedir?

Çocuklukta üçüncü sıklıkta görülen ortopedik bozukluktur. 250 canlı doğumda bir görülür. Çeşitli kaynaklara göre % 0.3-2.0 arasında değişir. Erkek çocuklarda daha sık olup, erkek/kız oranı: 3/2'dir. Daha çok sağ tarafta görülür.

Birlikte görüldüğü durumlar nelerdir?

Tortikollis doğumsal kalça displazisi ile birlikte görülebilir. Uygun tedavi yapılmaz ve iyi pozisyonlanmazsa, boyundaki eğik pozisyon nedeniyle pozisyonel bir plagiosefali (kafada düzleşme) ortaya çıkabilir. Kafatasının tabanında ve yüzde kemik bozuklukları oluşabilir. Sırtüstü uyuyan çocuklarda, karşı tarafta, kafatasının düzleştiği görülebilir. Yüzüstü uyuyanlarda ise, tortikollis olan tarafta yüzün düzleştiği görülür.

Değerlendirme ve Tedavi Şeması

Boynunda doğumsal bir eğrilikle hekime başvuran bebeklerde, aşağıdaki değerlendirme şeması uygulanır. Öncelikle baş ve boyunla ilgili boyunda eğrilik yapabilecek çeşitli durumlarla ayırıcı tanı yapılmalıdır. Boyunda omurilikle ilgili nörolojik durumlarda, omurgadaki kemiksel bozukluklarda; göz veya işitme sorunu olan

çocuklarda da tortikollis görülebilir. Değerlendirmede baş ve boyun hareketlerinin muayenesi yapılır. Boyunda herhangi bir kitle olup olmadığına bakılır. Günümüzde tercih edilen görüntüleme tekniği ultrasonla boyundaki SKM kasının incelenmesidir. Bu tetkik anestezi gerektirmeyen, bebeğe uygulanması kolay bir tetkiktir. Ayrıca bebeğin görme alanı ve sesli uyarana yanıtı kontrol edilir. Bu konuda bir sorun varsa, ilgili uzmana yönlendirilir ve ayrıntılı muayene yapılır.

Fizyoterapi ve Rehabilitasyon

Doğumsal müsküler tortikolliste tedavinin amacı, SKM kasının kışalmasını önlemek, başı simetrik pozisyonda tutmak ve ileri dönemde oluşabilecek kemiksel şekil bozukluklarının gelişmesini engellemektir. Tedavinin en önemli bölümünü aileler tarafından uygulanan pozisyonlama ve egzersizler oluşturur. Bunun için aile eğitimi ile tedaviye başlanır. Tedavinin öğeleri:

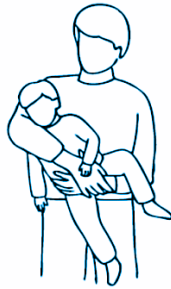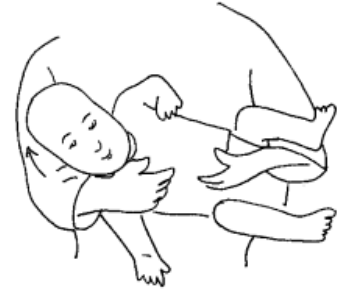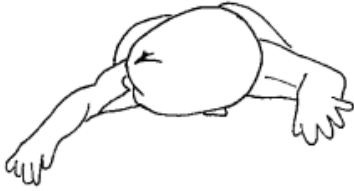- Aile eğitimi
- Pozisyonlama
- Eklem hareket açıklığı egzersizleri
- Germe egzersizleri
- Amaçlı oyunlarla belirli hareket ve davranışların kazandırılması

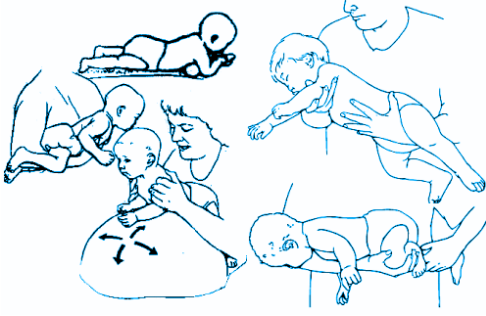
Aile eğitimi

Aileye tortikollisle ilgili gerekli bilgiler verilir; kontrol ve takipler, tedavinin aşamaları ve farklı tedavi seçenekleri açıklanır.

Pozisyonlama ve taşıma

Bebeğin başını SKM kasının kısa olduğu tarafın tersi yönünde olacak şekilde tutmak gerekir. Başta düzleşmeyi arttıracığından, bebeğin sırtüstü yatırılması tavsiye edilmez. Sesli uyarılara yönelerek boynunu aktif olarak çevirmesi amacıyla, bebek normal tarafı duvar tarafına gelecek şekilde yatırılır. Boyunda kasılma olan taraftan emzirilir ve oyuncaklar bu taraftan uzatılır; sesli uyarıların (radyo, TV vb.) bu tarafta olmasına özen gösterilir. Bebeği taşıırken, bir elle boyun altından desteklenerek, önkol kulak hizasında tutulur. Diğer kol bacak arasında geçirilir ve bebeğin gövdesi desteklenir.



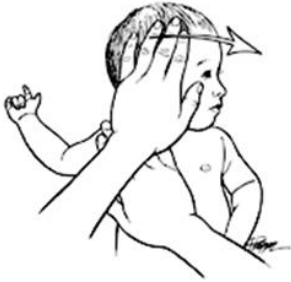

Eklemler hareket açıklığı egzersizleri

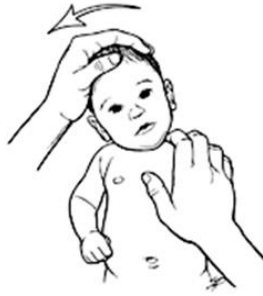Boynun öne, arkaya, yana eğilme ve dönme hareketleri yavaş yavaş, nazik ve dikkatli bir biçimde yapılır. Hareketler her alt değiştirmede veya günde 5 kez 15 kez yapılmalıdır. Altı aylıktan küçük çocuklarda eğer etkili bir egzersiz programı uygulanacak olursa tedaviye yanıt yüz güldürücüdür (%76- 97). Egzersiz programı en az 1 yıl sürdürülmelidir. Egzersizler uygulanırken bebeğin karnının doymuş, rahat ve mutlu olmasına dikkat edilmelidir. Egzersizlerin oyun şeklinde, şarkı veya tekerleme söyleyerek yapılması bebeğin uyumunu artırır.

Boyun germe egzersizleri

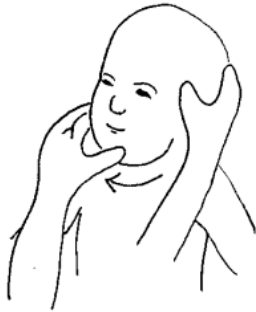Germe egzersizleri her alt değiştirmede veya günde 5 kez, 15 tekrar yapılmalıdır. Çocuk aşağıdaki hareketleri yaparken başlangıçta direnç göstererek, ağlayabilir. Düzenli olarak girmelere devam edildiğinde, zamanla boyun hareketleri artar.



Bir elle göğüs üzerinden desteklerken diğer elle çocuğun başını sağa/sola çevirin, 10 saniye tutun, bırakın.



Bir elle omuzdan desteklerken diğer elle çocuğun başını yana çevirin, 10 saniye tutun, bırakın.



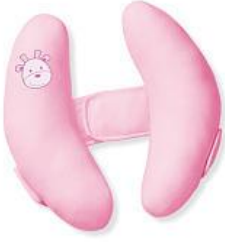Önkolunuzla çocuğun omzunu destekleyin ve elinizle başını tutun, diğer elle çocuğun çenesinden tutarak karşı yönde döndürün,

10 saniye tutun, bırakın

Diğer öneriler

- Oyuncaklar çocuğun başını kaldırıp, bakacağı şekilde tutulur.
- Odasındaki yatak istenen yönde başını çevireceği şekilde yerleştirilir.
- Biberon başını ters yönde çevirerek beslenir.
- Omuzda tutulurken başı ters yöne çevrilir.

Tortikollis yastığı



Cihazlama

4 aylıktan büyük bebeklerde, düzenli ev egzersiz programına rağmen 10 derecelik eğiklik devam ediyorsa, boyun için tübüler tortikollis ortezi önerilir.